

Paléontologie humaine et préhistoire

# Une reconstitution surprenante d'un fossile humain : la mandibule magdalénienne du crâne d'enfant Rochereil III

Bertrand Mafart

*Antenne de l'institut de paléontologie humaine, europôle de l'Arbois, bâtiment Villemin, BP 80, 13145 Aix-en-Provence cedex, France*

Reçu le 5 mai 2008 ; accepté après révision le 26 janvier 2009

Disponible sur Internet le 8 avril 2009

Présenté par Henry de Lumley

---

## Résumé

Le crâne et la mandibule d'un jeune enfant ont été découverts dans un niveau magdalénien de la grotte de Rochereil, Dordogne, France en 1939. Très fragmentés, ils ont été prélevés avec les sédiments environnants en un seul bloc, dégagés en laboratoire, puis reconstitués. La mandibule a été reconstituée de façon erronée. Si les trois molaires déciduales sont bien humaines et en place, en revanche, seule une des six dents du bloc incisivo-canin, une deuxième incisive déciduale droite est humaine, mais positionnée à gauche. Les autres dents sont des incisives et canines de plusieurs jeunes rennes adultes. La confusion de ces dents animales, provenant vraisemblablement des sédiments environnants, avec des dents pathologiques d'enfant a été favorisée par l'existence de lésions pathologiques crânienne et mandibulaire. La possibilité de reconstitution aberrante avec confusion avec des restes animaux doit être systématiquement évoquée pour des fossiles restaurés dans le passé. **Pour citer cet article : B. Mafart, C. R. Palevol 8 (2009).**

© 2009 Publié par Elsevier Masson SAS pour l'Académie des sciences.

## Abstract

**A surprising reconstitution of a human fossil: The Magdalenian mandible of the child's skull Rochereil III.** The fragmented pathological skull of a young child was discovered in a Magdalenian level in the Rochereil cave, Dordogne, France, in 1939. The bony fragments were extracted along with the surrounding soil, and completely cleaned in a laboratory. The mandible has been wrongly reconstructed. Among the nine teeth that are present on the mandible, three deciduous molars are human teeth at their correct places. Only one tooth in the incisor–canine block (the right deciduous lateral incisor) is a human tooth, but it is incorrectly positioned on the left side. The other incisors and canines implanted in this child's mandible originated from one or several young adult reindeer. These small animal teeth were probably mistaken for human pathological teeth because the child's skull and mandible showed several pathological lesions. The possibility of faulty reconstitution must be systematically considered when dealing with for all human fossils which have been discovered in the past. **To cite this article: B. Mafart, C. R. Palevol 8 (2009).**

© 2009 Published by Elsevier Masson SAS on behalf of l'Académie des sciences.

*Mots clés :* Mandibule ; Enfant ; Reconstitution ; Paléopathologie ; Renne ; Préhistoire

*Keywords:* Mandible; Child; Reconstitution; Paleopathology; Reindeer; Prehistory

---

Adresse e-mail : [mafartbertrand@aol.com](mailto:mafartbertrand@aol.com).

### Abridged English version

The fragmented skull of a child was discovered in 1939 in the Rochereil cave, near Grand-Brassac, in the department of Dordogne, France [2]. The skull and the mandible were crushed, and the bony fragments were extracted along with the surrounding soil before being completely cleaned in a laboratory. The presence of a wide circular opening present in the frontal bone was initially attributed to a postmortem endocranial trepanation, and the child was assumed to have died of hydrocephaly [5]. However, a recent examination of the cranium showed that the frontal opening was a pathological lesion and did not result from a trepanation; the diagnosis of hydrocephaly was therefore incorrect because the skull had been wrongly reconstructed. The cranial lacuna was actually associated with a mandibular lacuna. Several possible etiologies can be proposed for these complex pathological lesions [4].

The mandible was also poorly reconstructed. Among the nine teeth present on the mandible (Fig. 1), three deciduous molars were of human origin and in their right positions; only one of the six teeth in the incisor–canine block was human. However, this right deciduous mandibular lateral incisor has been wrongly placed on the left side. The other incisors and canines implanted in this child's mandible originated from several young adult reindeers (*Rangifer tarandus*).

#### *History of the discovery and first reconstructions of the fossil*

The Rochereil cave was excavated by P. Jude, who identified two anthropic levels, i.e. Magdalenian and Azilian, without an intermediate sterile level [2]. On 3 April 1939, he discovered the child's cranium and mandible, labelled Rochereil III. Some other human remains had been previously discovered at the Azilian level. In his description of the circumstances in which the skull was discovered, Jude suggested the possibility that a fossa may have been dug into the Magdalenian level ([2], p. 42). This fossil may, therefore, be more recent than the archeostratigraphic level in which it was found. The recent radiocarbon dating studies of this skull ( $11,255 \pm 50$  LP, OxA-16932), corresponds to the Pleistocene/Holocene transitional period, but the exact cultural period from which this skull originated cannot be determined —Magdalenian or Azilian. A fresh overall analysis of the archeological material, archeostratigraphic data and other human remains of Rochereil cave should help to specify this important point for the knowledge of Magdalenian funeral practices.

Since the skull had been completely crushed to fragments, it was extracted along with the surrounding soil. The initial reconstruction of the human remains was carried out by the wife of H.V. Vallois ([2], p. 44). Ten years later, the skull was disassembled during its transportation to Paris and was reconstructed a second time by an unknown collaborator of H.V. Vallois [5]. Some missing parts of the cranium and of the mandible were restored in 1939 and 1949 using adhesive cement. On study of this fossil, H.V. Vallois briefly described the mandible. However, he did not identify the substitution of several of this child's mandibular teeth with reindeer teeth, but simply observed that the canines were exceptionally small. Since this was a pathological skull and mandible, the abnormal teeth were assumed to be dysmorphic [4,5].

#### *Morphological study of the mandible and teeth*

There are now nine teeth in the mandible: three molars, two canines and four incisors (Figs. 1–3). X-ray studies were performed to examine the dental buds (Fig. 4). The teeth were named according to their present anatomical positions on the mandible.

#### *Molar area*

The right deciduous first molar was a human tooth with a strong *tuberculum molare* on the mesiovestibular angle of the crown. The right deciduous second molar had a normal human morphology. The wear was limited to the enamel on the cusps. The crown of the first permanent molar was attached to the bone behind the roots of the right deciduous second molar. There were no dental buds under the roots of the two deciduous molars, or/and behind the first permanent molar crown.

The left deciduous second molar, which was the only remaining molar on this side, showed a normal morphology. The left side of the mandible from this tooth to the canine and the cavity of the permanent first molar bud had been reconstructed and filled in with adhesive cement.

#### *Incisor–canine block*

The incisors and canines were morphologically heterogeneous (Figs. 2 and 3). Only one tooth in this dental area was human. The other five teeth were small and brachyodontal with a thick layer of enamel, and an irregular surface. These features are typical of reindeer's teeth (*Rangifer tarandus*).

The tooth replacing the position of the right central incisor was an adult reindeer's left central incisor. The vestibular face was convex, and the lingual crown face was concave and had a ridge. The occlusal edge of this

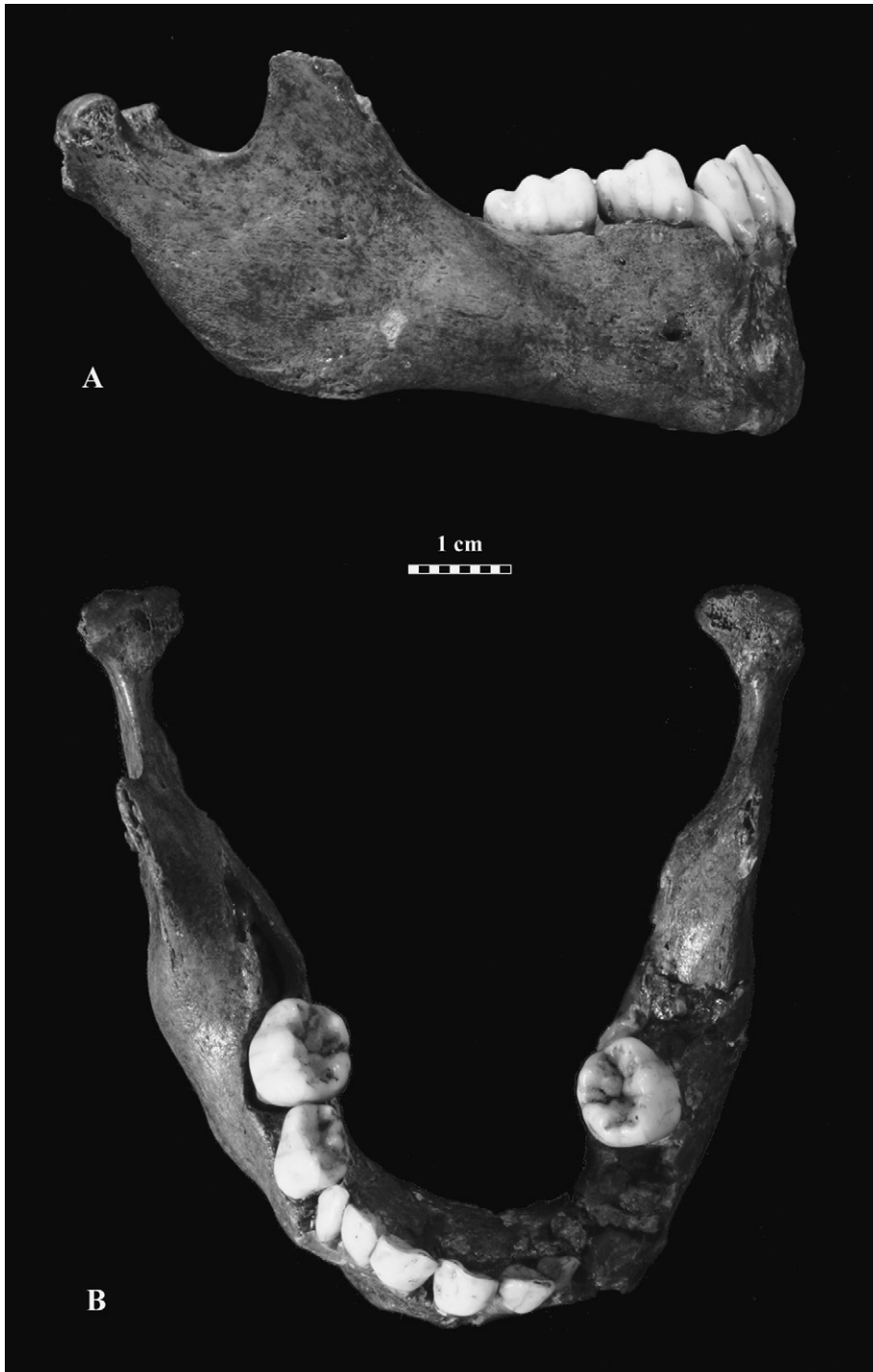

Fig. 1. Aspect actuel de la mandibule Rochereil III. **A.** Vue latérale droite. **B.** Vue supérieure.  
Fig. 1. View of the Rochereil III mandible. **A.** Right side view. **B.** Upper view.

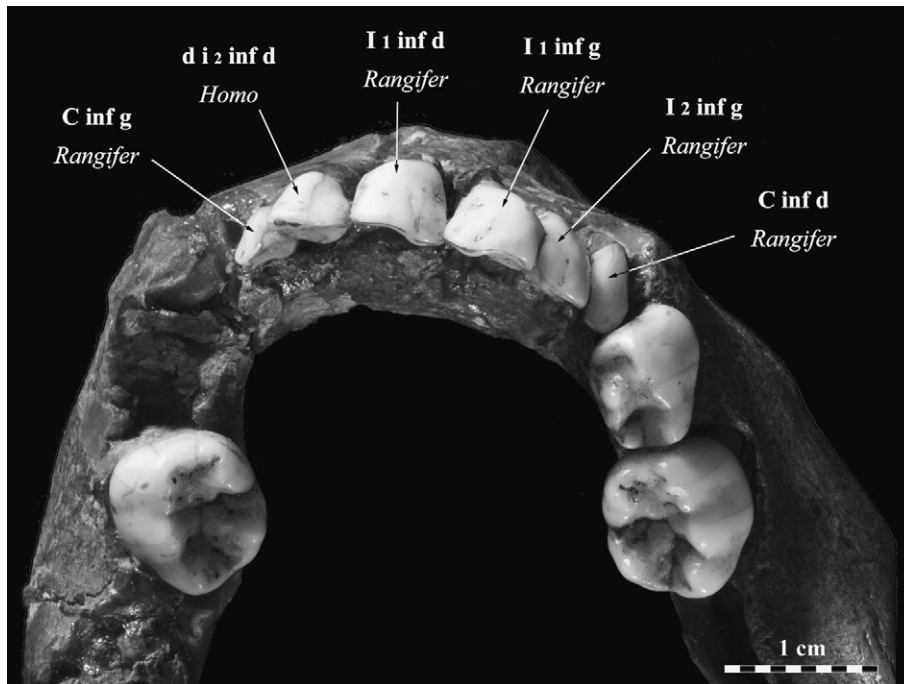


Fig. 2. Dents observables sur la mandibule Rochereil III. De la droite vers la gauche de la photo : deuxième molaire déciduale humaine, première molaire déciduale humaine avec un fort *tuberculum molare*, canine inférieure droite de renne adulte, incisive latérale gauche de renne adulte, incisive centrale gauche de renne adulte, incisive centrale droite de renne adulte, incisive latérale déciduale droite humaine, canine inférieure gauche de renne adulte, deuxième molaire déciduale humaine.

Fig. 2. Teeth visible on the mandible Rochereil III. From the right to the left side of the slide: human second deciduous molar, human first deciduous molar with a great *tuberculum molare*, right lower canine of an adult reindeer, left lateral incisor of an adult reindeer, left central incisor of an adult reindeer, right central incisor of an adult reindeer, human right deciduous lateral incisor, left lower canine of an adult reindeer, human deciduous second molar.

tooth was not rectilinear and showed second degree wear extending over to the distal edge of the crown. The root, of which only the upper part was visible, was narrower than the root of a human deciduous incisor. The X-ray of the mandibular bone showed the presence of the bud of the permanent central human incisor.

The tooth used to replace the right lateral incisor had the anatomical characteristics of an adult reindeer's left lateral incisor. It was smaller and narrower than the central incisor, but it had similar morphological surface features, including a convexity in the vestibular face of the crown and a lingual ridge. The lateral edges of the crown were asymmetrical, i.e., the one was straight and the other, rounded. The upper and lateral edges of the crown showed signs of wear. This tooth had been obliquely fixed to the mandibular bone with adhesive cement and X-ray studies could not be performed.

The tooth replacing the right canine was an adult reindeer's right canine. The crown was narrow and symmetrical, with a middle ridge on the lingual face. This small tooth did not extend to the occlusal plane and showed negligible wear. The X-ray study of the bone

under this tooth showed the lacuna previously described [4].

The tooth replacing the left central incisor was an adult reindeer's right central incisor. It was morphologically similar to and symmetrical with the right homologous tooth and showed similar signs of wear on the occlusal and distal edges, and it had a narrow root. X-ray studies showed the presence of the bud of the left central incisor.

The tooth replacing the left lateral incisor was the only human tooth in the incisor–canine block of the mandible. Its morphology differed conspicuously from that of the other teeth, since it had a smooth crown and did not have a ridge on the lingual face. However, the fact that the wear began on the medial part of the occlusal edge showed that this tooth was not a left but a right deciduous lateral incisor, and had been placed on the wrong side.

The tooth replacing the left canine was a left reindeer's canine. As in the case of the canine on the right side, the middle ridge was clearly marked; however, the edges of the crown were larger than in the right canine.

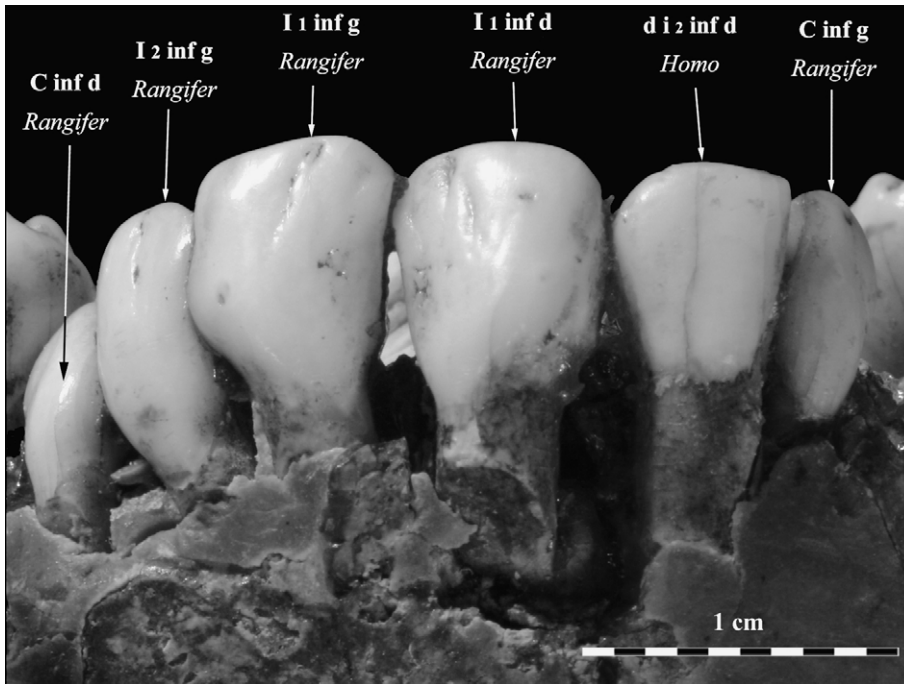


Fig. 3. Bloc incisivocanin, vue antérieure. De la gauche vers la droite de la photo : canine inférieure droite de renne, incisive latérale gauche de renne adulte, incisive centrale gauche de renne adulte, incisive centrale droite de renne adulte, incisive latérale déciduale droite humaine, canine inférieure gauche de renne adulte.

Fig. 3. Front view of the incisors and canines area. From the left to right: lower canine of an adult reindeer, left lateral incisor of an adult reindeer, left central incisor of an adult reindeer, right central incisor of an adult reindeer, human right deciduous lateral incisor, left lower canine of an adult reindeer.

The occlusal edge did not show any significant signs of wear. The mandibular bone under the lateral incisor and the canine had been filled with synthetic material and could therefore not be studied radiographically (Fig. 4).

In conclusion, the three molars present on this mandible were human and were placed in the appropriate anatomical positions. Among the six teeth in the incisor–canine area, only the right lateral incisor was

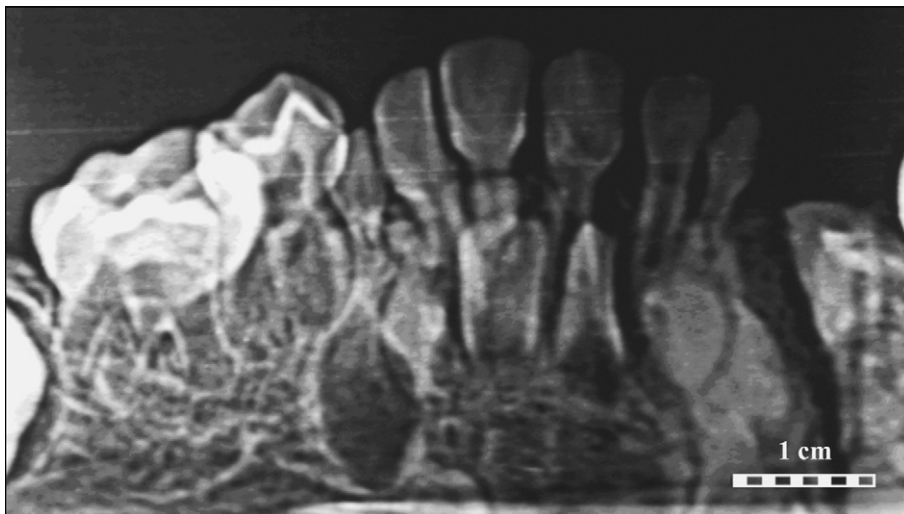


Fig. 4. Radiographie panoramique dentaire de la mandibule Rochereil III.

Fig. 4. Panoramic radiographic slide of the mandible Rochereil III.

human, but it had been placed on the left side. The other teeth were reindeer teeth, which had been mistakenly used to reconstitute this mandible. According to Bouchud [1], they probably belonged to one or more reindeer, aged about 4–5 years.

### Commentary

It was difficult to estimate the age of the child at death. The deciduous teeth had been completely erupted. The X-rays showed that the crowns of the first permanent mandibular molar and lower permanent incisors were almost completely formed. The age at death was calculated and estimated using several different methods and was found to range between 3 and 4 years [3,4].

The substitution of reindeer's teeth replacing the child's missing incisors and canines was probably made in 1939. The operator in charge of the first reconstitution of this mandible used reindeer's incisors and canines present in the sediments around the human fossil. These teeth may have been mistaken for human teeth because of their relatively small dimensions. The human incisor was probably that of the child because the size and development of this lateral incisor matched those of the molars, and no other human remains have been discovered at the Magdalenian level, and no child's remains at the other levels.

It might seem rather surprising that the incisors and canines of reindeer should be confused with those of humans, despite the morphological differences existing between the teeth of the two species. However, the present skull and mandible showed several pathological lesions. As mentioned above, there was a large pathological lacuna in the frontal bone, associated with a lacuna in the mandible. The pathological context explains why the morphology of these small adult reindeer teeth were mistaken for human pathological teeth [4,5].

### Conclusion

The Rochereil III fossil consisting of a child's skull and mandible was discovered in the Magdalenian level of the Rochereil cave, but this attribution is questionable. The skull carries several important pathological bone lesions. The mandible was wrongly reconstructed in 1939. The right lateral incisor was mistakenly replaced on the left side and adult reindeer's teeth, found in the surrounding area, were substituted for five of the child's missing incisors and canines. This inadvertent substitution gave to the incisor–canine part of this mandible a pseudopathological appearance. The possibility of faulty reconstitution should be systematically consi-

dered when dealing with apparently pathological human fossils, which have been reconstructed in the past, and archaeozoologists should be consulted to check whether animal remains might have been mistaken for human fossils.

## 1. Introduction

Le crâne et la mandibule d'un jeune enfant ont été découverts dans un niveau magdalénien de la grotte de Rochereil, Grand-Brassac, Dordogne, France en 1939 [2]. La présence d'une lacune du frontal et l'aspect général de ce crâne, très fragmenté et reconstitué à deux reprises, ont fait conclure de façon erronée à une trépanation *postmortem* d'un enfant hydrocéphale [5]. Une reconstitution virtuelle récente du crâne et de la mandibule a permis notamment de récuser les diagnostics d'hydrocéphalie et de trépanation. Cet enfant présentait une vaste lacune pathologique du frontal et une lacune mandibulaire d'étiologies incertaines [4].

La mandibule, très fragmentée et reconstituée après sa découverte, comporte neuf dents sur l'arcade (Fig. 1). Si les couronnes des molaires ont une morphologie de dents déciduales humaines, en revanche, la plupart des incisives et canines ont des aspects dysmorphiques. Il s'avère qu'en réalité, ce sont des dents de rennes adultes, implantées par erreur à la place de plusieurs dents déciduales manquantes, au cours de la première restauration de cette pièce, conférant à cette denture, un aspect pseudopathologique.

## 2. Historique de la découverte et de la reconstitution du fossile

### 2.1. Contexte archéostratigraphique

La grotte de Rochereil a été fouillée par P. Jude. Les niveaux anthropiques ont fourni une industrie magdalénienne à la base et une riche industrie azilienne vers le sommet sans niveau stérile intermédiaire [2]. Des restes humains d'adultes ont été découverts dans les couches supérieures dans les niveaux aziliens.

P. Jude a indiqué que le crâne et la mandibule d'enfant, enregistrés sous la référence Rochereil III, étaient situés en pleine couche magdalénienne « dans la partie inférieure du dépôt [...] avec] au dessus une couche de cendres blanchâtres [...] de 6 cm d'épaisseur, la puissante couche azilienne lui étant superposée [...]. La couche qui renferme le crâne mesure 55 cm environ d'épaisseur [...]. Cette couche ainsi que les foyers superposés ont révélé une industrie nettement magdalénienne. » ([2], p. 42). Il a évoqué la possibilité qu'une

fosse ait été creusée dans le niveau magdalénien et que ce fossile soit plus récent que ce niveau archéostratigraphique. La datation récente d'un fragment crânien ( $11\,255 \pm 50$  BP, OxA-16932) correspond à la période charnière Pléistocène/Holocène. Une nouvelle étude de l'ensemble du matériel, des données archéostratigraphiques et d'autres datations du matériel osseux et des restes humains aziliens permettrait d'argumenter plus précisément l'appartenance culturelle au Magdalénien final ou à l'Azilien, de ce fossile. Ce point est important pour la connaissance des pratiques funéraires magdaléniennes.

## 2.2. Historique des reconstitutions du crâne et de la mandibule Rochereil III

Le crâne était écrasé dans les sédiments. La mandibule a été fracturée lors d'une tentative de dégagement *in situ*. Les découvreurs ont enlevé en bloc la pièce avec les sédiments environnants et ont confié le tout à H.V. Vallois. Le crâne a été dégagé dans le laboratoire d'anthropologie de Toulouse. Le premier remontage aurait été effectué par Mme Vallois selon Jude ([2], p. 44). En 1949, ce crâne fut de nouveau fracturé pendant le transport à l'institut de paléontologie humaine où il est encore conservé. Un second remontage a été effectué par un opérateur inconnu [5].

Dans la publication qu'H.V. Vallois a consacrée, à ce fossile, décrit comme un crâne trépané d'un enfant hydrocéphale, cet auteur a décrit succinctement la mandibule et en a fourni deux dessins. Il est manifeste qu'il n'était pas informé de la substitution de plusieurs de ces dents d'enfant par des dents de renne. En effet, il signale que la plupart des dents de lait ont été conservées et que les deux canines inférieures ont une réduction « *d'un type tout à fait exceptionnel et qui ne semble même pas avoir été observé à un tel degré chez des enfants actuels* » ([5], p. 488) et ne présentent aucune usure des molaires à la différence des incisives. La morphologie anormale de ces dents a été considérée comme pathologique, d'autant qu'il existe, associé à la lacune du frontal, une lacune intraosseuse mandibulaire [4,5].

## 3. Description morphologique de la mandibule et des dents

La mandibule a été fracturée en plusieurs endroits et consolidée avec du produit de restauration (colle-mastic), notamment au niveau de la canine et de la molaire déciduale gauche. Nous décrirons successivement la morphologie des neuf dents visibles sur l'arcade dans les secteurs molaires puis le secteur incisivocanin,

en associant des données radiographiques des racines et germes dentaires (Fig. 2–4). Les dents sont désignées par leur positionnement anatomique sur la pièce.

### 3.1. Secteur molaire

#### 3.1.1. Côté droit

La première molaire déciduale droite est en place sur l'arcade. Elle présente, dans l'angle mésiovestibulaire, un *tuberculum molare* très développé. Il n'existe qu'une minime usure de l'émail des cuspidés.

La deuxième molaire déciduale droite, également en place, est de morphologie normale, avec une usure minime. En arrière de cette dent et inclus dans l'os mandibulaire, le germe de la première molaire définitive droite est visible dans une fenêtre osseuse, à la face interne de la base de la branche montante.

Les racines de ces deux molaires déciduales sont presque complètement formées et de morphologies normales. Aucun germe dentaire n'est visible à la base de leur racine. La couronne de la première molaire permanente est presque complètement formée. Il n'y a aucun germe dentaire visible en arrière de cette dent.

#### 3.1.2. Côté gauche

Seule la deuxième molaire déciduale gauche est conservée et de morphologie normale, avec la même usure minime qu'à droite. Il manque la première molaire déciduale dont l'alvéole est comblée par du matériel synthétique, de même que l'alvéole du bourgeon de la première molaire permanente. L'examen radiographique montre que du produit de restauration remplit la branche horizontale au niveau de l'alvéole de la première molaire déciduale, de la base de la deuxième molaire déciduale et de l'alvéole de la première molaire définitive.

### 3.2. Secteur incisivocanin

Les quatre incisives et deux canines présentes sur l'arcade sont de morphologies très hétérogènes. Leur étude anatomique, effectuée en collaboration avec des archéozoologues, a permis de déterminer que seule une incisive était humaine. Les cinq autres dents sont d'assez petites tailles, brachyodontes, à émail relativement épais et faiblement chagriné du côté vestibulaire. Elles ont des racines de diamètre mésiodistal réduit par rapport à celui de la couronne, entraînant un rétrécissement au collet de la dent. Ces aspects sont caractéristiques des incisives et canines définitives de renne (*Rangifer tarandus*) (Fig. 2 et 3).

Les couronnes de ces dents chez les rennes adultes sont de petite taille et ont, dans l'ensemble, une forme

assez arrondie, peu déjetée, caractéristique de ce cervidé. Les incisives ont une face vestibulaire convexe et une face linguale, légèrement concave dans son ensemble, avec un relief relativement saillant, limitant vers le bord distal, la facette de contact avec la dent suivante. Ce relief lingual, légèrement oblique de bas en haut et mésiodistalement, tend à disparaître vers le collet. Sur les canines, le relief lingual est en position centrale.

La morphologie des incisives de renne, caractérisée par une légère obliquité vers le bord distal et la présence d'une facette de contact avec la dent suivante, permet de définir leur latéralité. Sur ce fossile, les latéralités n'ont pas été respectées, lors de l'implantation et du collage dans l'os mandibulaire, de ces dents de renne.

### 3.2.1. Côté droit

La couronne de la dent, située à l'emplacement de l'incisive centrale droite, a une surface vestibulaire bombée, de surface chagrinée. La face linguale est concave et présente un relief étendu de la base de la couronne au tiers médian du bord occlusal, créant deux zones déprimées dont l'une correspond à une facette de contact avec une dent contiguë. Le bord occlusal de cette dent n'est pas rectiligne, mais présente une saillie arrondie au niveau du sommet de la crête, observée sur la face linguale avec une usure du bord occlusal du deuxième degré, atteignant donc l'émail et la dentine, débordant nettement sur le bord distal de la couronne. La racine, dont le début est visible au bord vestibulaire, est étroite par rapport à la couronne. Cette dent est identifiée comme une première incisive gauche de renne adulte. La radiographie montre la présence, en avant de la racine de cette dent dont l'extrémité distale est fracturée, d'une couronne d'incisive centrale définitive presque totalement formée.

La dent située en position d'incisive latérale droite est de plus petite taille que la précédente. Elle s'en rapproche morphologiquement par le bombé et l'aspect de surface de la couronne mais est plus allongée verticalement. Les bords de la couronne sont asymétriques : l'un est rectiligne, l'autre plus arrondi. Il existe un relief lingual comparable à celui de la dent précédente. Le bord occlusal présente une usure du deuxième degré, étendue latéralement. La jonction couronne–racine est peu marquée et la racine est relativement fine. La couronne a une inclinaison distale. Cette dent correspond à une deuxième incisive gauche de renne adulte.

Cette dent a été implantée obliquement dans l'os alvéolaire. Aucun bourgeon d'incisive permanent n'est radiographiquement visible, mais l'os est remanié et du matériel de restauration radioopaque est inclus dans l'os au niveau du canal radiculaire.

La dent implantée en position de canine inférieure droite a une couronne d'aspect oblong et est étroite et symétrique. Son bord occlusal est pointu et ne parvient pas au niveau du plan occlusal. Sa face linguale présente un relief central. Elle est implantée en position oblique vers la région mésiale et s'appuie sur le bord distal de la dent positionnée du côté mésial. Son bord occlusal ne présente pas d'usure. Cette dent peut être identifiée comme une canine inférieure droite de renne adulte. La racine de cette dent est entourée de colle–mastic radioopaque qui lui donne un aspect renflé pseudogranulomateux. En dessous de la racine, donc à l'emplacement du germe de la canine permanente, existe une lacune pathologique et dont les caractéristiques morphologiques sont proches de celle de la lacune de l'os frontal (Fig. 4) [4].

### 3.2.2. Côté gauche

La dent en position d'incisive centrale a un aspect général très proche, mais symétrique de celui de la dent en position homologue à droite. L'usure du bord occlusal s'étend également sur l'angle distal. La racine est relativement fine par rapport à la largeur de la couronne, avec un étranglement du collet. Ces caractères permettent de reconnaître une première incisive droite de renne. La radiographie objective la présence, entre les racines des dents en position d'incisives centrale et latérale gauche, du bourgeon d'une couronne formée presque complètement d'une incisive centrale permanente gauche positionnée de profil, probablement en raison d'un déplacement postmortem (Fig. 4).

La couronne de la dent en position d'incisive latérale gauche a des dimensions générales proches de celles de la dent en position homologue à droite ; cependant, sa morphologie est nettement différente. La surface de la couronne est lisse, la face vestibulaire est peu bombée. La face linguale ne porte pas les forts reliefs observés sur les autres dents déjà décrits, mais présente un tubercule basal. Le bord occlusal présente une usure de l'émail qui ne déborde pas latéralement. Le diamètre mésiodistal de la racine est nettement supérieur à celui des autres dents précédemment décrites et son axe est infléchi vers l'axe sagittal médian. Cette dent, implantée en position d'incisive latérale gauche, présente un aspect des faces vestibulaire et linguale, ainsi qu'une proportion entre la couronne et la racine, caractéristiques d'une incisive latérale déciduale humaine. Sa couronne est plus haute, du côté latéral avec une usure limitée à l'émail de ce même côté. Cependant, sur les deuxième incisives latérales déciduales humaines, la plus grande hauteur de la couronne est située du côté mésial et non latéral, ce qui explique que l'usure



commence à ce niveau. Cette dent est donc une incisive latérale déciduale humaine droite implantée, de façon erronée du côté gauche au cours de la reconstitution.

La couronne de la dent en position de canine gauche est de plus petite taille que les autres dents du bloc incisivocanin, à l'exception de celle en position de canine droite. Elle est de forme ovale et présente, sur la face vestibulaire, un relief central nettement marqué. Ses bords sont plus épais et arrondis que sur la dent en position homologue. Son bord occlusal est arrondi sans usure. Cette dent est une canine inférieure gauche de renne.

Sur les radiographies, la base des racines des dents en position d'incisive latérale et de canine et la structure osseuse originelle sont masquées par le matériel de reconstitution radio-opaque et la présence éventuelle de bourgeons de dents définitives ne peut être vérifiée (Fig. 4).

Ainsi, les trois molaires observables sur cette mandibule sont humaines et en position anatomique, mais parmi les six dents du bloc incisivocanin, seule une dent est humaine, une incisive latérale droite, mais réimplantée à gauche. Les cinq autres dents sont des dents de rennes adultes. La différence de forme des couronnes et de localisation de l'usure des incisives de rennes par rapport aux dents humaines explique probablement les inversions de côté. En effet, les positionner du même côté que chez le renne aurait été incompatible avec leur implantation dans les alvéoles des dents natives et dans les zones reconstituées avec une colle–mastic, compte tenu de la forme de leurs couronnes. Enfin, ces dents animales ont une faible usure occlusale, localisée sur la face linguale, et pourraient appartenir à un ou plusieurs rennes, âgés de quatre à cinq ans, d'après les tables d'usure de Bouchud [1].

#### 4. Commentaires

Les molaires déciduales conservées et en place sur l'arcade et l'incisive latérale déciduale droite ont des morphologies identiques à celles des enfants modernes, excepté la présence d'un *tuberculum molare*, très développé sur la première molaire déciduale droite. La région du bloc incisivocanin est très fragmentée et a été recollée et partiellement reconstituée avec un mastic–colle. Les incisives, les canines et la première molaire déciduale étaient donc certainement sorties des alvéoles lors de la découverte.

L'âge au décès de cet enfant est difficile à déterminer à partir de la mandibule, compte tenu de son état

de conservation. La denture déciduale était en place. Les racines des premières et deuxièmes molaires déciduales sont calcifiées. Les couronnes de la première molaire permanente droite et des incisives centrales permanentes incluses sont presque complètement formées. L'âge est estimé avec différentes méthodes : avec la méthode d'Uberlaker, il est de plus de 24 mois et moins de quatre ans et selon la méthode de Stermer Beyer-Olsen et Risnes, de 36 mois à quatre ans [4]. Les données de H. Aprile et M.E. Fingun pour les dents temporaires et C.N. Pierce pour les dents permanentes, citées par Legoux [3], conduisent également à une estimation d'un âge au décès compris entre trois et quatre ans.

La substitution de dents de jeunes rennes adultes à la place des incisives et canines sur la mandibule de Rochereil III a été probablement effectuée au cours de la première reconstitution. Le crâne a été trouvé dans le niveau magdalénien et le bloc de sédiments le contenant devait inclure des restes de faune du même niveau archéostratigraphique, en particulier des dents de rennes (*Rangifer tarandus*). La mandibule a été fragmentée au moment de la première tentative de dégagement. Il est vraisemblable que la personne chargée de la reconstituer a utilisé des dents retrouvées au cours du tamisage des sédiments entourant le crâne et la mandibule. Les relativement faibles dimensions des incisives et canines des rennes adultes ont favorisé la confusion avec des dents humaines déciduales.

L'incisive latérale déciduale droite, réimplantée à gauche, a des dimensions, un stade de développement et une usure compatibles avec ceux des molaires en place. Cette dent, dont les dimensions et le stade d'usure sont compatibles avec le reste de la mandibule, provient probablement bien de ce fossile, d'autant qu'aucun autre reste d'enfant n'avait été découvert dans ce niveau archéostratigraphique ou dans le site.

La différence morphologique entre les incisives et canines de rennes et les dents humaines aurait dû conduire à une identification de cette substitution. Le contexte paléopathologique, avec une large lacune du frontal et une lacune mandibulaire, explique probablement cette erreur lors de la première reconstitution, ces dents de rennes ayant été confondues avec des dents humaines dysmorphiques [4,5].

#### 5. Conclusion

Le crâne et la mandibule d'enfant Rochereil III, mis au jour en 1939 dans un niveau magdalénien mais dont l'appartenance culturelle reste incertaine, présentent des lésions pathologiques avec des lacunes du frontal et de la mandibule. La mandibule qui était très fragmentée a

été reconstituée peu après la découverte. Trois molaires déciduales sont en place sur l'arcade dentaire. Le bloc incisivocanin a été reconstitué de façon erronée en positionnant l'incisive latérale droite à gauche et en substituant aux trois incisives et deux canines déciduales manquantes, des dents de plusieurs jeunes rennes adultes dont les dimensions générales sont globalement proches de celles des dents déciduales humaines. Ces dents de renne provenaient vraisemblablement des sédiments environnants et ont été considérées comme des dents humaines pathologiques.

La possibilité de remontage aberrant devant des aspects très anormaux de fossiles humains, en particulier pour des dents, doit être systématiquement envisagée et la confrontation avec des spécialistes des faunes quaternaires doit permettre de déceler les pièces composites avec utilisation de restes animaux.

### Remerciements

Nous exprimons nos remerciements à Patricia Valensi (laboratoire départemental de préhistoire du Lazaret, Nice, Alpes-Maritimes), Anne-Marie Moigne (Centre européen de recherches préhistoriques de Tautavel), archéozoologues, pour leur aide à la détermination

anatomique précise des dents de rennes, au Pr G. Quatrehomme (département de médecine légale, CHU de Nice), au Dr C. Raffaelli (service de radiologie, faculté de médecine, CHU de Nice), aux Dr C. Bayeux et M. Berthon (faculté d'odontologie, CHU de Nice) pour leur aide pour la réalisation de l'étude radiographique et scannographique.

Crédit photo : Denis Dainat (CERP de Tautavel), post-traitement : Bernard Magnaldi (laboratoire départemental de préhistoire du Lazaret, Nice, Alpes-Maritimes).

Nous remercions D. Henri-Gambier (UMR 5809) et S. Condémi (UMR 6578) pour leurs remarques pertinentes concernant les dents de cette mandibule.

### Références

- [1] J. Bouchud, Essai sur le renne et la climatologie du Paléolithique moyen et supérieur, Magne, Périgueux, France, 1966.
- [2] P.E. Jude, La grotte de Rochereil, station magdalénienne et azilienne, Arch. Inst. Paleon. Hum. 30 (1960) 1–76.
- [3] P. Legoux, Détermination de l'âge dentaire de fossiles de la lignée humaine, Maloigne, Paris, France, 1966.
- [4] B. Mafart, G. Guipert, C. Alliez-Philip, J.J. Brau, Virtual reconstruction and new palaeopathological study of the Magdalenian child's skull of Rochereil, C. R. Palevol 6 (2007) 569–579.
- [5] H.V. Vallois, Le crâne trépané magdalénien de Rochereil, Bull. Soc. Prehist. France 68 (1971) 485–495.